



INNOVATIVE: Journal Of Social Science Research

Volume 4 Nomor 1 Tahun 2024 Page 10877-10885

E-ISSN 2807-4238 and P-ISSN 2807-4246

Website: <https://j-innovative.org/index.php/Innovative>

Hasil Pewarnaan Sediaan Jaringan dengan Fiksatif Normal Buffer Formalin 10% dan Madu Selama Selama 1, 3, dan 7 Hari

Siti Nuryani^{1✉}, Menik Kasiyati², Sujono³, Ririh Jatmi Wikandari⁴, Surati⁵, Ratih Hardisari⁶
(1,2,3,6) Poltekkes Kemenkes Yogyakarta, (4,5) Poltekkes Kemenkes Semarang

Email: siti.nuryani@poltekkesjogja.ac.id^{1✉}

Abstrak

Pendahuluan: Pelayanan Patologi Anatomi merupakan pelayanan diagnostik dan laboratorium terhadap jaringan dan/atau cairan tubuh, di dalamnya terdapat teknik sitologi dan histologi yaitu fiksasi. Fiksasi selama ini menggunakan bahan formalin yang berbahaya, sehingga fiksatif lain seperti madu akan menjadi alternatif pilihan. Perlu kajian dan penelitian yang mendalam terkait madu sebagai bahan fiksatif sebelum digunakan dalam praktek sehari-hari di Laboratorium. Tujuan: Mengetahui pengaruh fiksatif madu terhadap hasil pewarnaan sediaan, pada konsentrasi 10, 15 dan 20% selama 1, 3 dan 7 hari. Metode: Objek adalah data primer yang didapat dari pengamatan gambaran mikroskopis sediaan jaringan yang dibuat dengan cara fiksasi menggunakan dua macam fiksatif yaitu Normal buffer formalin 10% sebagai control dan madu 10, 15, dan 20% dengan perendaman selama 1, 3 dan 7 hari. Pewarnaan yang digunakan adalah Hematoksilin-Eosin. Binatang coba yang dipakai adalah tikus jantan dewasa, dan organ yang dikaji adalah hepar, intertinal, limpa, ginjal dan testis. Data berupa skor gambaran histologis dianalisis secara diskriptif. Hasil : Organ lambung, Intestinal, Limpa, Ginjal, hepar dan testis menggunakan fiksatif kontrol NBF 10% masing-masing menunjukkan t skor 3. Madu 10% 1 hari skor rata-rata 1,5 ; dengan 15% 1 hari rata-sata skor 1,9: dengan 20% 1 hari rata-sata skor 1,3: dengan 20% 3 hari rata-sata skor 10.6 dan dengan 20% 7 hari rata-sata skor 0,4. Kesimpulan : Penggunaan madu 10, 15, dan 20% sebagai fiksatif dengan perendaman 1 hari, 3 hari dan 7 hari dari gambarab inti sel, sitoplasma dan kerusakan sel rata-rata menghasilkan skor dibawah NBF 10%.

Kata Kunci: *Madu, Fiksatif, Skor, Gambaran Histologi*

Abstract

Introduction: Anatomic Pathology Services are diagnostic and laboratory services for tissue and/or body fluids, including cytology and histology techniques, namely fixation. Fixatives currently use formaldehyde which is dangerous, so other fixatives such as honey would be an alternative choice. In-depth study and research is needed regarding honey as a fixative before it is used in daily practice in the laboratory. Objective: To determine the effect of honey fixative on the results of staining preparations, at concentrations of 10, 15 and 20% for 1, 3 and 7 days. Method: The object is primary data obtained from observing microscopic images of tissue preparations made by fixation using two types of fixative, namely Normal buffer formalin 10% as a control and honey 10, 15 and 20% by soaking for 1, 3 and 7 days. The stain used is Hematoxylin-Eosin. The experimental animals used were adult male rats, and the organs used were the liver, intestines, spleen, kidneys and testes. Data in the form of histological picture scores were analyzed descriptively. Results: Gastric, intestinal, spleen, kidney, liver and testicular organs using 10% NBF control fixative each showed a t score of 3. Honey 10% 1 day average score 1.5; with 15% 1 day average score 1.9: with 20% 1 day average score 1.3: with 20% 3 day average score 10.6 and with 20% 7 day average score 0.4. Conclusion: The use of 10, 15, and 20% honey as a fixative by soaking for 1 day, 3 days and 7 days from images of cell nuclei, cytoplasm and cell damage on average produces scores below NBF 10%.

Keywords: *Honey, Fixative, Score, Histology*

PENDAHULUAN

Pelayanan Patologi Anatomi merupakan pelayanan diagnostik dan laboratorium terhadap jaringan dan/atau cairan tubuh. Pelayanan ini berperan sebagai baku emas (*Gold standard*) dalam penegakkan diagnosis yang berbasis perubahan morfologi sel dan jaringan sampai pemeriksaan imunologik dan molekuler. Patologi anatomi berperan dalam mendeteksi kelainan jaringan tubuh dan melakukan penapisan suatu penyakit. Peran Patologi Anatomi semakin meluas mencakup penentuan pilihan terapi dan prediksi prognosis sejalan dengan perkembangan ilmu dan teknologi

Preparat yang baik dapat memberikan hasil yang akurat untuk menjawab pertanyaan klinisi. Untuk mencapai tujuan tersebut, preparat harus dapat memberikan gambaran tentang bentuk, besar, dan susunan sebagaimana sel/ jaringan tersebut hidup. Hal ini diawali oleh proses fiksasi yang baik. Diantara bahan fiksatif adalah formalin.

.Bahan-bahan kimia untuk reagen dapat membahayakan dan menurunkan kesehatan. Penggunaan di laboratorium seperti formalin yang toksik dapat membahayakan diri pekerja di Laboratorium dan bisa berakibat fatal. Formalin dapat menyebabkan kanker, iritasi kulit dan mata, gangguan saluran pernapasan dan pencernaan, neurotoksin, anomali reproduksi serta kecacatan perkembangan (Udonkang dkk., 2018).

Tujuan utama dari fiksasi adalah untuk menyajikan jaringan sesuai bentuk aslinya, mencegah pembusukan oleh bakteri, mencegah autolisis dan meningkatkan indeks bias jaringan (Bancroft,2019 14). Kebanyakan dari agen fiksatif mampu mengeras jaringan sehingga membantu proses pemotongan jaringan. Formalin dipilih karena murah, mudah disiapkan, memiliki pH mendekati netral dan sifatnya stabil (terutama jika dalam bentuk buffered). Selain itu, formalin mampu memudahkan pemotongan jaringan, pewarnaan lemak dan enzim serta tidak menyebabkan pengerasan berlebihan pada jaringan (Khristian dan Inderiati, 2017).

Banyak penelitian sebagai usaha untuk mengganti fiksatif formalin. Diantaranya adalah madu yang memiliki sifat anti-bakteri karena beberapa sifat yang dimilikinya, seperti aktivitas air yang sedikit, kandungan hidrogen peroksida, keasaman, faktor fitokimia dan faktor senyawa organik non-peroksida (Maemunah S,dkk, 2021).

Pada penelitian ini mencoba untuk menggali kemampuan madu sebagai fiksatif dengan variasi waktu sebagaimana kemampuan Buffer Formalin 10% yang dapat merendam jaringan sampai dengan 7 hari. Madu yang dipakai adalah 10, 15 dan 20%, dengan perendaman 1, 3 dan 7 hari.

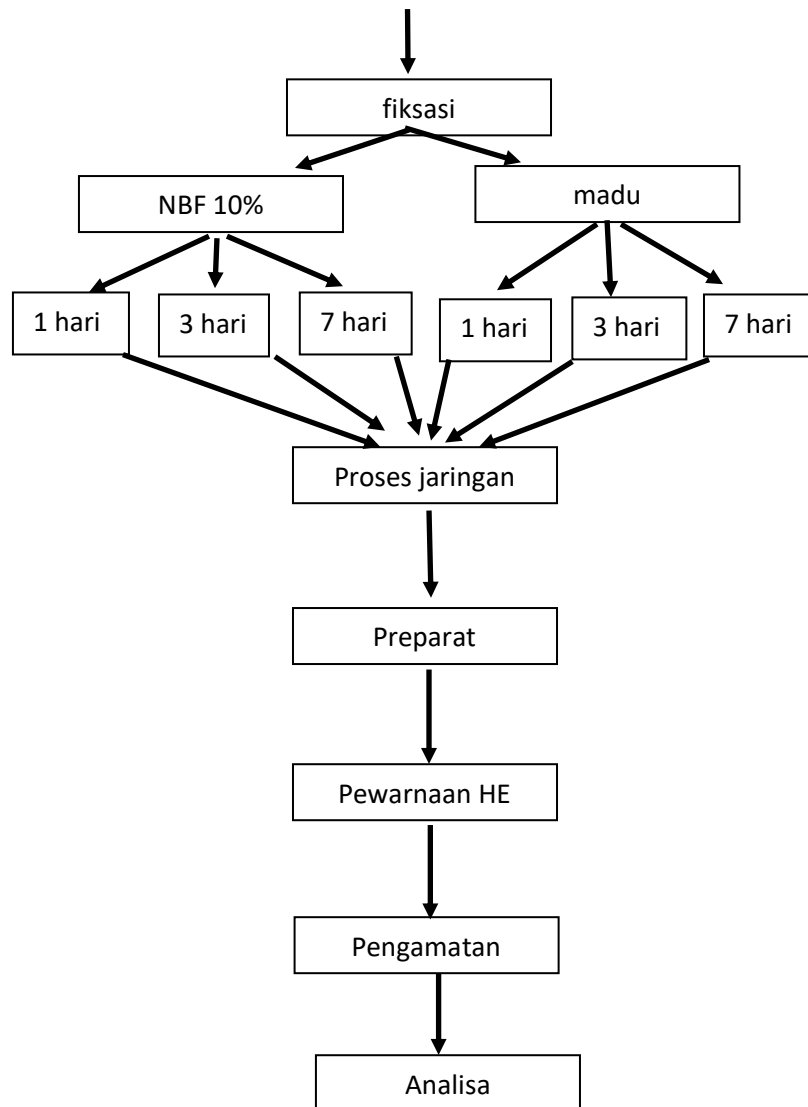
METODE PENELITIAN

Jenis penelitian yang digunakan dalam penelitian ini adalah observasional cross-sectional . Objek penelitian adalah data primer yang didapat dari pengamatan gambaran mikroskopis sediaan jaringan yang dibuat dengan cara fiksasi menggunakan dua macam fiksatif yaitu Normal buffer formalin 10% dan madu 10, 15 dan 20% dengan perendaman selama 1 , 3 dan 7 hari.

Sampel diambil dari organ binatang coba (mencit) yang dewasa dan sehat, jenis kelamin jantan. Variabel Bebas adalah jenis fiksatif (Normal buffer formalin 10% dan madu) dan lama perendaman (1, 3 dan 7 hari) Variabel Terikat adalah skor pewarnaan pada inti, sitoplasma dan kerusakan sel. Madu yang dipakai adalah madu jenis klanceng hasil langsung dari petani. Skor didapatkan dari menilai warna inti sel dan warna sitoplasma (Brilian, 2021), kerusakan sel (Fadita, 2020)

Alur Penelitian

Organ binatang coba



HASIL DAN PEMBAHASAN

Hasil Penelitian



Gambar 1. Fiksasi Jaringan dengan Larutan Madu 20%

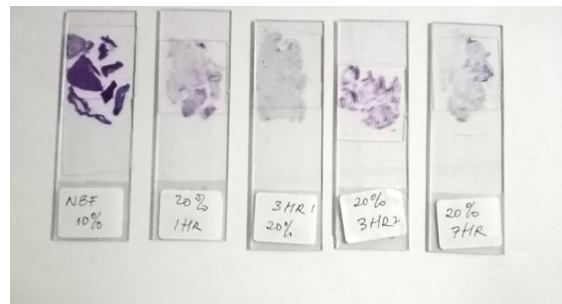
Dalam wadah kelompok 7 hari yang berisi hepar, ginjal, limpa, lambung, usus halus) terlihat keruh dan organ tidak utuh. Kelompok 3 hari (A) berisi hepar, ginjal, limpa terlihat agak keruh dan karena jaringan dalam kaset maka tidak bisa diketahui keutuhannya.

Kelompok 3 hari (B) berisi lambung, lambung, usus terlihat agak keruh, terlihat adanya gelembung-gelembung gas dari larutan, dan jaringan dalam kaset maka tidak dapat mengamati langsung secara makroskopis.



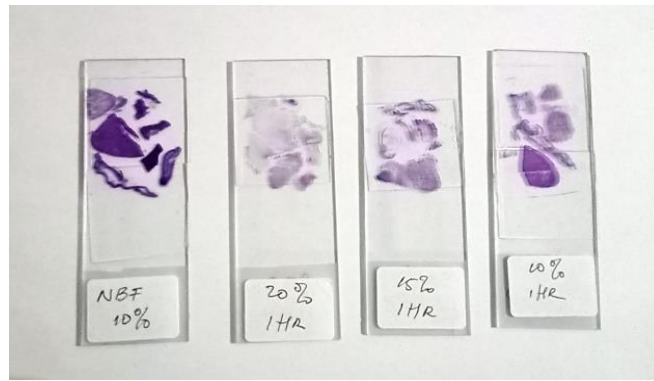
Gambar 2. Fiksasi Satu Malam fengan Madu Konsentrasi 10%, 15%, 20% dan NBF 10% Sebagai Kontrol

Berdasarkan gambar di atas, terlihat kejernihannya sesuai dengan konsentrasi dari madu, semakin tinggi konsentrasi madu semakin pekat warnanya atau sebaliknya. Fiksasi atau perendaman dalam NBF 10% terlihat larutan jernih, hal ini juga sesuai dengan warna larutan fiksatif tersebut.



Gambar 3. sediaan jaringan dalam perendaman NBF 10% dan Madu 20% selama 1 hari, 3 dan 7 hari

Secara makroskopis, sediaan jaringan yang paling jelas warna dan irisannya adalah sediaan yang terfiksasi dengan NBF 10%. Jaringan dengan fiksasi madu 20% selama 1 hari masih agak jelas, akan tetapi yang terfiksasi selama 3 hari dan 7 hari sudah terlihat tidak jelas baik irisannya maupun warnanya.



Gambar 4. Sediaan dengan perendaman satu hari dengan NBF10% dan madu 20%, 15%, 10%

Gambar diatas adalah kejelasan irisan maupun warna tampak pada perendaman 1 hari dengan NBF 10% lebih bagus dari yang lainnya. Kemudian pada madu 10% , 15% dan 20%.

Tabel 1. Hasil Skor Secara Mikroskopis

Kelompok	Nama organ	inti	sitoplasma	Kerusakan sel
NBF 10%	Lambung	3	3	3
	Intestinal	3	3	3
	Limpa	3	3	3
	Ginjal	3	3	3
	hepar	3	3	3
	testis	3	3	3
Madu10% 1 hari	Lambung	1	1	0
	Intestinal	2	2	1
	Limpa	2	2	1
	Ginjal	2	2	1
	hepar	2	2	1
	testis	1	2	1
Madu15% 1 hari	Lambung	1	2	1
	Intestinal	2	2	1
	Limpa	2	1	2
	Ginjal	3	2	2
	hepar	2	3	2
	testis	2	3	3
Madu20% 1 hari	Lambung	1	1	0
	Intestinal	1	1	0
	Limpa	2	1	2
	Ginjal	2	1	1

	hepar	2	2	1
	testis	1	1	0
	Lambung	1	1	0
	Intestinal	1	2	0
Madu20%	Limpa	1	1	0
3 hari	Ginjal	Tt	Tt	Tt
	hepar	Tt	Tt	Tt
	testis	1	1	0
	Lambung	1	1	0
	Intestinal	1	1	0
Madu20%	Limpa	Tt	Tt	Tt
7 hari	Ginjal	Tt	Tt	Tt
	hepar	1	1	0
	testis	tt	tt	Tt

Keterangan Tt=tidak ditemukan

Neutral-buffered formalin (NBF) 10% telah menjadi standar baku emas untuk fiksasi pada laboratorium patologi anatomi selama puluhan tahun (DeJarnatt and Criswell, 2021). Formalin dipilih karena murah, mudah disiapkan, memiliki pH mendekati netral dan sifatnya stabil (terutama jika dalam bentuk *buffered*). Formalin mampu memudahkan pemotongan jaringan, pewarnaan lemak dan enzim serta tidak menyebabkan pengerasan berlebihan pada jaringan (Khristian dan Inderiati, 2017).

Pemakaian madu yang sudah diencerkan menjadi 10%, 15%, dan 20% sebagai fiksatif semuanya tidak menunjukkan hasil yang sempurna seperti halnya NBF 10%. Penelitian Avwioro dkk (2010) memberikan hasil yang membuktikan bahwa selain sifat antibiotiknya, madu juga mampu mengerasakan jaringan serta mencegah autolisis dan pembusukan, tetapi hal ini tergantung dari konsentrasi madu yang digunakan, serta bukti jaringan secara mikroskopis belum dibuktikan. Penelitian sebelumnya juga tidak menyebutkan secara jelas jenis madu yang dipakai. Udonkang pada penelitiannya menyebutkan bahwa sifat fiksasi madu dapat dikaitkan pada beberapa faktor salah satunya keasaman pH (Udonkang dkk., 2018). Madu memiliki sifat anti-bakteri yang disebabkan oleh beberapa faktor yang dimilikinya, seperti aktivitas air yang sedikit, kandungan hidrogen peroksida, keasaman, faktor fitokimia dan faktor senyawa organik non-peroksida (Werang, 2018). Berdasarkan kandungan diatas kemungkinan madu dapat dipakai sebagai fiksatif, tetapi jika madu itu diencerkan maka akan banyak kandungan air. Kandungan air yang lebih banyak dari jaringan yang fiksasi akan menimbulkan akibat pada jaringan itu misalnya terjadi difusi air

ke sel atau jaringan menyebabkan berubahnya struktur sel misalnya bengkak atau dapat menjadi lisis. Madu yang diencerkan dapat menjadi hipotonis terhadap sel sehingga sel akan bengkak dan lisis. Hal ini terbukti ketika jaringan hati dan ginjal dimasukkan kedalam larutan Madu 10% 15% dan 20% terlihat warna merah pada larutan madu tersebut. Hidrogen peroksida dalam madu yang bersifat antibakteri yang mencegah terjadinya nekrosis jaringan akibat mikroba. Meskipun demikian Madu yang diencerkan menjadi konsentrasi diatas justru akan menjadi media bakteri atau jamur sehingga akan mengganggu jaringan yang difiksasi.. Hal ini dibuktikan dengan keruhnya larutan madu setelah 3 hari dan 7 hari karena tumbuhnya bakteri. Keruhnya larutan madu selain bakteri juga disebabkan oleh karena lisisnya jaringan sehingga pada pemeriksaan mikroskopis tidak ditemukan sebagian organ. Penelitian ini tidak menambahkan Kristal tymol seperti yang dilakukan dalam penelitiannya guna mencegah pertumbuhan jamur pada fiksatif madu.

Berdasarkan pengamatan ketika berlangsung fiksasi hari ke 3 pada jaringan intestinal terjadi gelembung-gelembung udara pada larutan madu. Hal ini dapat disebabkan oleh adanya kuman yang berasal dari kotoran di intestinal, meskipun organ tersebut telah dicuci dengan NaCl fisiologis berkali-kali. Berdasarkan pengalaman itu maka untuk penelitian selanjutnya perlu dipertimbangkan kesterilan dari jaringan ataupun madu sebagai fiksatif. Perlu dilakukan kontrol dahulu untuk membuktikan bahwa madu yang diencerkan bukan menjadi media pertumbuhan kuman dan jamur.

SIMPULAN

Penggunaan madu 10, 15, dan 20% sebagai fiksatif dengan perendaman 1 hari, 3 hari dan 7 hari dari gambar inti sel, sitoplasma dan kerusakan sel rata-rata menghasilkan skor dibawah NBF 10%.

DAFTAR PUSTAKA

- Ainun JF, KSyamsu R, Andi SFA, Indah LDK, Fendy D, Pengaruh Pemberian Madu dari Lebah (Apis Mellifera) dalam Menghambat Pertumbuhan Bakteri Escherichia Coli, *Fakumi Medical Journal*, Vol.2 No.10 (Oktober, 2022): E-ISSN: 2808-9146
- Arumsari A, Herawati D, Afriza M, uji aktivitas antibakteri beberapa jenis madu terhadap Pseudomonas aeruginosa DAN Staphylococcus aureus dengan metode difusi agar, *Jurnal Ilmiah Farmasi Farmasyifa* Volume 2 No 1 halaman 26 – 32
- Bancroft JD dan Gamble M. 2019. *Theory and Practice of Histological Techniques: Immunohistochemical Techniques*. United State: Churchill Livingstone Elsevier
- Brilian, T. V. (2021). Mikroskopis Jaringan Ginjal Mencit (Mus Musculus) yang Difiksasi

dengan Madu Konsentrasi 10 % Selama 24 Jam. *Jurnal Laboratorium Medis*, 03(02), 127–133.

Khristian E & Inderiati D., 2017. *Sitohistoteknologi*. Pusat pendidikan sumber daya manusia kesehatan. Jakarta

Maimunah s, Supartiningsih, Marpaung JK, Cinthya Eriwati Silalahi, cha

Wahyuni Turnip, Uji Aktivitas madu hitam terhadap Bakteri *Bacillus cereus*, *Faemanesia* Vol. 8, No. 1, 06/2021

Udonkang, M., Ubi, K., Inyang, I. 2018. *International Journal of Medical Laboratory Research*. <https://doi.org/10.35503/IJMLR.2018.0303>.