



INNOVATIVE: Journal Of Social Science Research

Volume 4 Nomor 5 Tahun 2024 Page 83-95

E-ISSN 2807-4238 and P-ISSN 2807-4246

Website: <https://j-innovative.org/index.php/Innovative>

Teknik Pemeriksaan Thorax pada *Khasus Fraktur Clavicula Sinistra* di Instalasi Radiologi RSUD Dr. M. Ashari Kabupaten Pemalang

Amanda Sari^{1✉}, Novia Putri Tasania², Nanik Suraningsih³

Universitas Widya Husada Semarang

Email: amandasari416@gmail.com^{1✉}

Abstrak

Pada kasus yang diduga patah tulang dadu (fraktur clavicula), peneliti melakukan pemeriksaan sinar X dada (thorax) dengan proyeksi anterior posterior (AP) saat pasien terlentang (supine). Ini berbeda dengan teori yang mengatakan bahwa pada kasus dugaan fraktur clavicula, pemeriksaan sinar X clavicula seharusnya menggunakan proyeksi anterior posterior dan AP aksial. Tujuan dari penelitian ini adalah untuk mengetahui metode pemeriksaan sinar X dada yang digunakan pada kasus ini di Instalasi Radiologi RSUD Dr. M. Ashari Pemalang, serta alasan mengapa mereka digunakan. Penelitian ini bersifat kualitatif dan menggunakan metode studi kasus. Data dikumpulkan melalui observasi, wawancara, dan dokumentasi pada bulan Juli 2023. Setelah data dikumpulkan, peneliti melakukan transkripsi, reduksi data, penelitian literatur, dan sampai pada kesimpulan. Hasil penelitian menunjukkan bahwa teknik pemeriksaan sinar X dada pada kasus fraktur clavicula di Instalasi Radiologi tersebut dilakukan dengan posisi AP saat pasien terlentang. Ini dilakukan untuk mengidentifikasi lokasi fraktur clavicula, membandingkan clavicula kanan dan kiri, dan untuk melakukan pemeriksaan fisik sebelum operasi.

Kata Kunci: *Thorax, Clavicula, Fraktur, Sinistra, RSUD Pemalang*

Abstract

In the case of a suspected clavicle fracture, the researchers performed a chest (thorax) X-ray examination with anterior posterior (AP) projection while the patient was supine. This is different from the theory that in cases of suspected clavicle fracture, X-ray examination of the clavicle should use anterior posterior and AP axial projections. The purpose of this study was to determine the chest X-ray examination methods used in this case at the Radiology Installation of Dr. M. Ashari Pemalang Hospital, as well as the reasons why they were used. This research is qualitative in nature and uses the case study method. Data were collected through observation, interview, and documentation in July 2023. After the data was collected, the researcher conducted transcription, data reduction, literature research, and came to a conclusion. The results showed that the technique of chest X-ray examination in cases of clavicle fracture in the Radiology Installation was carried out in the AP position when the patient was supine. This was done to identify the location of the clavicle fracture, compare the right and left clavicle, and to perform a physical examination before surgery.

Keywords: Thorax, Clavicle, Fracture, Sinistra, Pemalang Hospital

PENDAHULUAN

Rongga tubuh yang disebut torax dikelilingi oleh tulang rusuk menaungi organ-organ seperti jantung, paru-paru, pembuluh darah besar, oesophagus, dan trakea serta memberikan persarafan otonom untuk mereka. Di bagian atas, rongga thorax terhubung dengan akar leher dan ekstremitas atas. Di bagian bawah, diafragma pernapasan memisahkan rongga thorax dari perut (Roberts dan Weinhaus, 2015). Thorax memiliki bentuk seperti kerucut dengan bagian bawahnya yang lebih lebar daripada bagian atasnya. Bagian belakangnya juga lebih panjang daripada bagian depannya. Rongga dada menampung beberapa sistem pernapasan dan peredaran darah, serta esofagus, paru-paru, hati, jantung, pembuluh darah besar, dan saluran limfe; mediastinum berada di antara kedua paru-paru di dalam rongga dada. Pada bagian atas, kerangka rongga thorax berbentuk kerucut runcing. Kerangka ini terdiri dari sternum dan dua belas pasang tulang rusuk (costae), terdiri dari sepuluh pasang costae yang berakhir anterior dalam bentuk rawan tulang dan dua pasang costae yang melayang. Rongga dada dibatasi oleh tulang rusuk yang bersambung dengan sternum di depan. Organ penting seperti jantung, paru-paru, hati, dan limpa terlindungi oleh tulang rusuk. Pada enam pasang costae pertama, kartilago memisahkan artikulasinya dari sternum. Pada pasang costae ke tujuh hingga sepuluh, kartilago berfungsi untuk membentuk tepi costae sebelum bergabung dengan tepi bawah sternum.

Untuk mengevaluasi luka tusukan, sangat penting untuk memperluas ruang pleura di atas *clavicula* (tulang dadu) dan organ abdomen. Dinding anterior thoraks terdiri dari muskulus *pectoralis* mayor dan minor, yang merupakan otot utamanya. Dinding posterior thoraks terdiri dari muskulus *latissimus dorsi*, *trapezius*, *rhomboideus*, dan otot-otot gelang bahu lainnya. Lipatan atau *plica axillaris posterior* terletak di bagian bawah muskulus *pectoralis* mayor. Kontraksi otot pernafasan, termasuk muskulus interkostal dan diafragma, menyebabkan ruang dada membesar, memungkinkan udara dihisap melalui trakea dan bronkus.

Beberapa organ penting dalam sistem pernafasan dan peredaran darah berkaitan erat dengan anatomi dinding thoraks. Salah satunya adalah pleura, yaitu membran aktif yang dilengkapi pembuluh darah dan limfatik. Pleura mampu menutup kebocoran udara dan kapiler serta mengontrol pergerakan cairan serta fagositosis debris. Paru-paru dilapisi oleh pleura *visseralis* yang sensitif. Pleura ini berlanjut sampai ke hilus dan mediastinum, dan bersama dengan pleura *parietalis* melapisi dinding thoraks serta diafragma.

Diafragma memiliki bagian muskul perifer yang berasal dari bagian bawah tulang rusuk ke enam, kartilago tulang rusuk, vertebra lumbalis, dan lengkung lumbokostal. Di bagian tengahnya, bagian muskuler diafragma membentuk lengkungan melengkung yang membentuk jaringan pendukung. Tarikan diafragma ke atas mencapai ketinggian puting susu selama pernapasan normal dan tenang.

Kelainan pada kontinuitas tulang *clavicula* akibat patah salah satu tulang sendi bahu disebut fraktur *clavicula*. Untuk fraktur *clavicula*, diagnosis dapat ditegakkan berdasarkan keluhan bengkak dan nyeri di daerah *clavicula* dan penurunan mobilitas lengan di sisi yang terluka. Mekanisme cedera paling umum adalah jatuh dengan tangan terentang, jatuh sambil bersandar pada bahu, atau trauma langsung pada bagian *clavicula*. Selain itu, diagnosis dapat dibenarkan dengan pemeriksaan sinar x bahu atau dada. Dalam kebanyakan kasus, pengobatan fraktur *clavicula* adalah non-operatif, yaitu menggunakan sling pada bahu dan memberi analgetik. Namun, jika terjadi fraktur *clavicula* terbuka, operasi harus dilakukan.

Fraktur *clavicula* dapat terjadi pada tiga tempat:

1. Pertengahan *clavicula*: merupakan tempat yang paling sering terjadi.
2. Sepertiga distal ujung *clavicula* dari yang menghubungkan *clavicula* dengan bahu.
3. Sepertiga medial ujung *clavicula* yang menghubungkan *clavicula* dengan sternum.

Pemeriksaan *Thorax* pada kasus fraktur *Clavicula* di Instalasi Radiologi RSUD Dr. M. Ashari Pematang tidak memerlukan persiapan khusus, hanya memastikan tidak ada benda

logam di area dada (thorax) atau yang dapat menimbulkan artefak. Pasien diposisikan supine dengan posisi kaset di belakang dada (thorax). Batas atas Apex dan batas bawah Sinus costophrenicus, dengan *Clavicula* tidak terpotong dengan MSP di pertengahan kaset.

Berdasarkan hal tersebut, penulis ingin mengkaji lebih lanjut mengenai teknik pemeriksaan *Thorax* dengan indikasi Fraktur pada *Clavicula* di Instalasi Radiologi RSUD Dr. M. Ashari Pematang dan mengangkatnya dalam bentuk artikel ilmiah.

Menurut Bontrager Lampignano dan Kendrick (2018), pada proyeksi yaitu Antero Posterior (AP). Berdasarkan observasi awal yang penulis lakukan pada bulan Juli 2023, pada pemeriksaan *Clavicula* menggunakan teknik radiografi Antero Posterior (AP) dan AP Axial. Hal ini berbeda dengan yang dilakukan dengan kenyataan yang ada di instalasi radiologi RSUD Dr. M. Ashari Pematang, pada proyeksi *Clavicula* digunakan dengan proyeksi *Clavicula* Antero Posterior (AP) dengan posisi erect atau berdiri adanya perbedaan penggunaan teknik pemeriksaan yang ada di teori dan kenyataan yang dilakukan di instalasi radiologi, maka penulis tergugah untuk menjadikan hal yang berbeda dalam artikel ilmiah "Teknik Pemeriksaan *Thorax* Pada Khusus Fraktur *Clavicula* Sinistra Di Instalasi Radiologi RSUD Dr. M. Ashari Pematang". Untuk mengetahui alasan mengapa di Instalasi Radiologi RSUD Dr. M. Ashari Pematang tidak menggunakan proyeksi AP Axial sedangkan di dalam buku teori (Bontrager 2018) pemeriksaan fraktur *clavicula* menggunakan proyeksi AP dengan AP Axial.

METODE PENELITIAN

Penelitian kualitatif deskriptif dengan pendekatan studi kasus adalah jenis penelitian yang akan digunakan saat menulis karya ilmiah. Observasi, wawancara, dan dokumentasi digunakan untuk mengumpulkan data. Setelah semua dokumen dikumpulkan, penulis membuat transkrip, mereduksi data, membuat koding terbuka, dan menyajikan data dengan kuotasi dan pendapat informan. Untuk sampai pada kesimpulan, penulis melihat literatur sebelumnya.

HASIL DAN PEMBAHASAN

A. Profil Kasus

Pasien datang di antar perawat IGD Bersama keluarganya pada tanggal 1 Juli 2023 sekitar jam 16:00 ke instalasi radiologi RSUD Dr. M. Ashari Pematang, membawa surat permintaan dengan keluhan sakit di bagian dada dan bahu kiri atas, oleh karena itu

dokter mengirim permintaan foto Rontgen pemeriksaan *Thorax dengan catatan Clavicula tidak terpotong* untuk mengetahui kondisi *Clavicula* pasien.

PEMERINTAH KABUPATEN PEMALANG
RSUD Dr. M. ASHARI

No. Seri :
Lembar :
Nomor :

PERMINTAAAN K.G./U.S.G./AUDIOMETRI/EEG/SPIROMETRI

Nama : Pekerjaan :
Alamat : Kelas : No. CM :

Pemeriksaan yang diminta : *Ro Thorax C clavula full lapangan*

Keterangan Klinik Penderita : *CF clavula* Belum / Sudah pernah difoto / rekaman Foto / Rekaman lama No. :

Riwayat penyakit / pemeriksaan klinik / laborat / diagnosis

Pemalang, *1/9/13*
Dokter yang meminta
(*D. Naita*)

Lembar 1 : Untuk diserahkan ke bagian Radiologi
Lembar 2 : Untuk arsip Bangsal / Poliklinik

Gambar 1. Surat permintaan Dokter pengirim

B. Prosedur Pemeriksaan

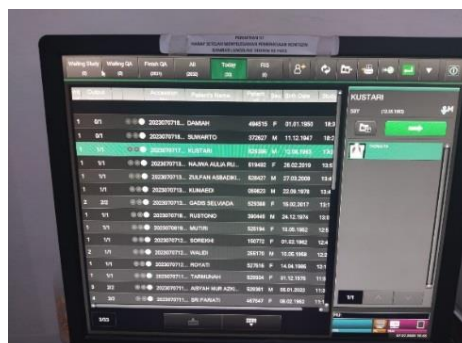
Berdasarkan observasi yang dilakukan penulis, prosedur pemeriksaan *Thorax AP* pada kasus *fraktur Clavicula Sinistra* yang dilakukan di Instalasi Radiologi RSUD Dr. M. Ashari Pemalang adalah sebagai berikut:

1. Persiapan Alat dan Bahan
 - a. Pesawat sinar X



Gambar 2. Pesawat sinar X

- b. Computer Radiography (CR)



Gambar 3. CR

c. Film ukuran 35 x 43 cm



Gambar 4. Kaset ukuran 35 x 43 cm

d. Printer



Gambar 5. Printer Filem

e. Baju ganti pasien



Gambar 6. baju ganti pasien

Sebelum dilakukan pemeriksaan petugas melakukan identifikasi pasien terlebih dahulu antar lain:

1. Nama pasien

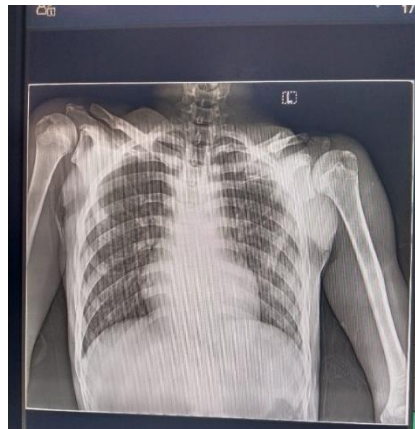2. Tanggal lahir
3. Alamat
4. Bagian tubuh yang sakit, atau keluhan yang dirasakan oleh pasien
5. Dan menyuruh pasien melepas benda-benda logam di sekitar yang akan di periksa.

Teknik Pemeriksaan *thorax pada kasus fraktur Clavicula*

1) Proyeksi *Thorax AP*

Tujuannya adalah untuk mengetahui letak *fraktur clavicula* dan perbandingan antara *clavicula* kanan dan kiri, serta untuk pemeriksaan fisik dalam persiapan tindakan operasi.

- a) Posisi Pasien : Pasien tiduran atau supine
- b) Posisi Obyek : MSP (mid sagital plane) tubuh berada di pertengahan kaset dengan kedua tangan berada di samping tubuh.
- c) Central Ray : Vertikal tegak lurus
- d) Central Point : Pada MSP tubuh setinggi *vertebrae thoracal 7*
- e) Eksposi : Di lakukan Ketika pasien inspirasi



Gambar 7. Radiograf Fraktur 1/3 tengah os clavicula sinistra

Radiology Information System-202307011618480 RSUD Dr. M. Ashari Kabupaten Pemalang Jl. Gatot Subroto No.41, Bojongsata, Kec. Pemalang, Kabupaten Pemalang, Jawa Tengah 52319	
RADIOLOGI DAN DIAGNOSTIK IMAGING	
Nama : No. RM : Alamat : K. / Birth Date : Dokter : Tanggal :	Acc.No : Urgensi : Jam Pemeriksaan : Jam Selesai :
Tindakan : THORAX DEWASA AP	
Keterangan : X-FOTO THORAX AP : Cor : CTR = 50 % Bentuk dan letak normal C-cawan sarkuler normal Pulmo : Tak tampak boreak pada kerdas lapangan paru Tidak tampak diskontinuitas pada 1/3 tengah os clavicula sinistra Diafragma dan sinus normal	
KESAN : • Bentuk dan letak jantung normal • Tak tampak gambaran kontitusi pulmonom • Fraktur 1/3 tengah os clavicula sinistra	
Salam sepuat, dr. Wigia Prismanandika, Sp. Rad	

Gambar 8. Surat hasil bacaan dari dokter spesialis Radiologi

Hasil bacaan dari Dokter:

1. Gambaran Cor besar dan normal.
2. CTR < 50 %
3. Corakan vaskuler normal
4. Tidak tampak bercak pada kedua lapang paru
5. Diafragma dan sinus normal
6. Tidak tampak gambaran kontusio pulmonum.
7. Fraktur 1/3 tengah os clavícula sinistra

Berdasarkan hasil observasi penulis yang dilakukan di Instalasi RSUD Dr. M. Ashari, tidak ada persiapan khusus pada kasus curiga fraktur *Clavícula*. Petugas hanya meminta keluarga pasien untuk melepas baju dan benda-benda logam di daerah dada pasien yang akan di rontgen. Kemudian petugas menginstruksikan pasien untuk tidak bergerak selama pemeriksaan berlangsung. Pada kasus ini, karena pasien dalam keadaan syok dan bahu serta lengan tidak dapat digerakan, maka petugas tidak meminta pasien untuk inspirasi penuh dan tahan nafas, tetapi petugas mengamati pasien ketika tarik nafas dari ruang control table dan melakukan eksposi. Persiapan pasien yang dilakukan di Instalasi Radiologi RSUD Dr. M. Ashari Pematang sudah sesuai dengan teori Bontrager Lampignano dan Kendrick (2018) yang menyatakan bahwa pasien harus terbebas dari benda- benda yang bersifat opaque yang dapat menyebabkan artefak.

Menurut Lampignano dan Kendrick (2018) dan Bontrager (2014), teknik pemeriksaan pasien dengan indikasi fraktur *Clavícula* dilakukan dengan teknik radiografi *Clavícula* proyeksi anteroposterior (AP) axial dan AP *Clavícula*. Di Instalasi Radiologi RSUD Dr. M. Ashari, dalam mendiagnosa pasien dengan indikasi fraktur pada *Clavícula*. Sedangkan fraktur *Clavícula* menggunakan proyeksi AP Axial dengan arah sinar 15- 30 derajat kearah chepalad menembus pertengahan *Clavícula* dan proyeksi AP arah sumbu sinar tegak lurus menembus pertengahan *Clavícula*.

Berdasarkan observasi kebanyakan khususnya fraktur *Clavícula* yang terjadi di RSUD Dr. M. Ashari Pematang, pasien di kirim dengan permintaan foto *Thorax* yang kebanyakan dari pasien gawat darurat. Alasan di fotonya *Thorax* karena untuk melihat *Clavícula* kanan dan kiri agar lebih tampak jelas. Fungsi lainnya adalah apabila mengalami fraktur *Clavícula* langsung dapat digunakan untuk pemeriksaan fisik jantung paru-paru untuk tindakan operasi.

Berdasarkan observasi radiografer melakukan foto Rontgen *Thorax* pada kasus fraktur *Clavicula* untuk mengurangi terjadinya protreksi radiasi yang berlebih dan upaya yang dilakukan adalah radiografer perlu membaca ulang lagi kasus dengan lebih teliti agar tidak terjadi kesalahan yang kedua kalinya dan bisa merugikan pasien, dalam pelaksanaan pemeriksaan perlu diperhatikan posisi pasien MSP harus berada di pertengahan kaset, mengatur kolimasi sesuai kebutuhan dan juga jangan sampai terpotong batas atas dan bawahnya. Serta mengatur kv mAs agar menghasilkan gambaran yang baik dan ketajaman yang jelas.

SIMPULAN

Berdasarkan hasil penelitian tentang Teknik Radiografi di instalasi radiologi RSUD Dr. M. Pemasang menyimpulkan. Dilakukan pemeriksaan *Thorax* dengan curiga fraktur pada *Clavicula* Sinistra dengan proyeksi AP *Thorax* dengan pasien tidak kooperatif dengan luas kolimasi mencangkup kedua *Clavicula* dan *Thorax* serta menggunakan kaset ukuran 35 x43 cm, FFD 150, kv 56 dan mAs 16,0. Alasan di fotonya *Thorax* pada kasus fraktur *Clavicula* karena untuk melihat *Clavicula* kanan dan kiri agar lebih tampak jelas dan mengurangi radiasi pada pasien sehingga tidak dilakukan foto dua kali. Fungsi lainnya adalah apabila mengalami fraktur *Clavicula* langsung dapat digunakan untuk pemeriksaan fisik jantung paru-paru untuk tindakan operasi.

Sebaiknya suatu saat kalau ada kasus fraktur *Clavicula* lagi dengan terindikasi superposisi dengan tulang lain ditambahkan proyeksi AP axial. Karena biar tidak menggambarkan superposisi dengan *Coste*

DAFTAR PUSTAKA

- Bontrager, K.L., 2014. Text Book Of Radiographic Positioning and Related Anatomy. Eighth Edition, Mosby Inc, St. Louis, Amerika.
<https://journal-nusantara.com/index.php/JIM/article/view/225>
<https://www.alomedika.com/penyakit/ortopedi/fraktur-klavikula>