



INNOVATIVE: Journal Of Social Science Research

Volume 4 Nomor 5 Tahun 2024 Page 6854-6862

E-ISSN 2807-4238 and P-ISSN 2807-4246

Website: <https://j-innovative.org/index.php/Innovative>

Limfadenopati Pada Ibu Hamil: Laporan Kasus

Nabila Fajrin Budiman^{1✉}, Shofiyah Latief²

Universitas Muslim Indonesia

Email: nabilabudiman29@gmail.com^{1✉}

Abstrak

Limfadenopati yang terjadi pada ibu hamil sering kali merupakan salah satu tanda pertama dari infeksi toksoplasmosis, sehingga penting untuk segera melakukan diagnosis dan penanganan yang tepat. Deteksi dini limfadenopati pada ibu hamil menjadi sangat penting untuk memastikan diagnosis yang tepat. Pemeriksaan tambahan, seperti serologi dan ultrasonografi (USG), diperlukan untuk mengetahui penyebab limfadenopati dan memantau perkembangan janin. Berdasarkan hasil dari penelitian ini diketahui bahwa. Seorang wanita hamil 23 minggu berusia 33 tahun dirujuk ke rumah sakit ibu dan anak, dengan keluhan nyeri pada ketiak kanan sejak 10 minggu yang lalu disertai benjolan. Pasien memiliki riwayat penyakit sebelumnya kanker payudara jinak bilateral dan riwayat keluarga kanker payudara pada nenek dari pihak ibu pada usia 40 tahun. Pemeriksaan klinis payudara kiri dan aksila normal. Payudara kanan menunjukkan area jaringan menebal tak tentu pada posisi jam dua dengan terkait limfadenopati aksila kanan tak tentu. Tidak ada limfadenopati lain yang teraba. USG payudaranya menunjukkan stroma payudara echogenic konsisten dengan kehamilan tetapi tidak ada kelainan fokal. Ultrasonografi aksila kanan mengungkapkan setidaknya dua kelenjar getah bening yang tampak abnormal dengan hila yang menebal hingga 5,8 mm (dinilai tidak pasti hingga mencurigakan keganasan U3/4. Dari penelitian ini disimpulkan bahwa Limfadenopati atau pembesaran kelenjar getah bening merupakan salah satu gejala yang dapat terjadi pada ibu hamil yang terinfeksi toksoplasmosis. USG memungkinkan visualisasi struktur dan ukuran kelenjar getah bening yang membesar, membantu mengonfirmasi keberadaan limfadenopati dan membedakannya dari kondisi lain yang mungkin menyebabkan pembesaran kelenjar getah bening.

Kata Kunci: *Ibu Hamil, Limfadenopati, Laporan Kasus*

Abstract

Lymphadenopathy that occurs in pregnant women is often one of the first signs of toxoplasmosis infection, so it is important to immediately carry out appropriate diagnosis and treatment. Early detection of lymphadenopathy in pregnant women is very important to ensure the correct diagnosis. Additional examinations, such as serology and ultrasonography (USG), are needed to determine the cause of lymphadenopathy and maintain fetal development. Based on this results it was found that a 33 year old woman 23 weeks pregnant was referred to the Mother and Child Hospital with complaints of pain in the right armpit since 10 weeks ago accompanied by a lump. The patient had a previous history of bilateral benign breast cancer and a family history of breast cancer in her maternal grandmother at the age of 40 years. Clinical examination of the left breast and axilla was normal. The right breast showed an area of indeterminate thickened tissue at the two o'clock position associated with indeterminate right axillary lymphadenopathy. No other lymphadenopathy was palpable. Her breast ultrasound showed consistency of echogenic breast stroma with pregnancy but no focal abnormalities. Ultrasonography of the right axilla showed at least two abnormal-appearing lymph nodes with a thickened hilum up to 5.8 mm (graded uncertain to suspicious for malignancy U3/4). From this research can concluded that Lymphadenopathy or enlarged lymph nodes is one of the symptoms that can occur in pregnant women infected with toxoplasmosis. Ultrasound allows visualization of the structure and size of enlarged lymph nodes, helping to confirm the presence of lymphadenopathy and differentiate it from other conditions that may cause enlarged lymph nodes.

Keywords: *Case Report, Lymphadenopathy, Pregnant Women*

PENDAHULUAN

Sistem limfatik merupakan komponen kompleks dari sistem imun yang terlibat dalam penyaringan zat-zat dalam tubuh. Limfosit merupakan agen integral yang terlibat dalam pencarian protein target dan bergerak melalui kelenjar getah bening, yang tersebar di seluruh tubuh. Limfadenopati merupakan istilah yang merujuk pada pembengkakan kelenjar getah bening. Kelenjar getah bening merupakan kelenjar kecil yang bertanggung jawab untuk menyaring cairan dari sistem limfatik. Proliferasi limfosit yang abnormal dapat disebabkan oleh peradangan, infeksi, atau keganasan, sehingga dokter harus melakukan anamnesis dan pemeriksaan fisik secara mendetail untuk mendeteksi limfadenopati. Saat memeriksa limfadenopati, seseorang harus memeriksa dengan cermat semua daerah anatomi yang relevan, termasuk daerah leher, supraklavikula, aksila, dan inguinal. Secara umum, ukuran kelenjar getah bening normal pada populasi dewasa harus kurang dari 1 cm; namun, ada pengecualian untuk aturan ini.¹

Limfadenopati adalah kondisi di mana terjadi pembesaran kelenjar getah bening. Kelenjar getah bening berperan penting dalam sistem imun, terutama dalam melawan

infeksi dan penyakit. Pembesaran kelenjar ini dapat disebabkan oleh berbagai kondisi, termasuk infeksi, penyakit autoimun, atau kondisi keganasan. Kehamilan menyebabkan perubahan pada sistem kekebalan tubuh ibu, yang membuatnya lebih rentan terhadap infeksi tertentu. Salah satu infeksi yang sering dikaitkan dengan limfadenopati pada ibu hamil adalah infeksi parasit, seperti toksoplasmosis. Sistem imun yang berubah dapat mempengaruhi cara tubuh merespons infeksi, dan ini terkadang menimbulkan gejala seperti limfadenopati. Penyebab limfadenopati pada ibu hamil dapat beragam, mulai dari infeksi bakteri, virus, atau parasit, hingga kondisi non-infeksi seperti reaksi obat atau gangguan autoimun. Salah satu penyebab yang paling umum adalah infeksi *Toxoplasma gondii*, parasit yang menyebabkan toksoplasmosis. Toksoplasmosis merupakan infeksi serius bagi ibu hamil karena dapat ditularkan kepada janin dan menyebabkan berbagai komplikasi.²

Infeksi toksoplasmosis pada ibu hamil dapat berbahaya, baik bagi ibu maupun janin. Infeksi ini dapat menyebabkan kelainan kongenital pada janin, termasuk kerusakan otak, hidrocefalus, dan keterlambatan perkembangan. Limfadenopati yang terjadi pada ibu hamil sering kali merupakan salah satu tanda pertama dari infeksi toksoplasmosis, sehingga penting untuk segera melakukan diagnosis dan penanganan yang tepat. Deteksi dini limfadenopati pada ibu hamil menjadi sangat penting untuk memastikan diagnosis yang tepat. Pemeriksaan tambahan, seperti serologi dan ultrasonografi (USG), diperlukan untuk mengetahui penyebab limfadenopati dan memantau perkembangan janin. Dengan pengobatan yang tepat, seperti pemberian antibiotik, risiko komplikasi pada janin dapat diminimalkan.^{3,4}

Limfadenopati pada ibu hamil memerlukan pemantauan yang berkelanjutan untuk memastikan kondisi tidak memburuk dan tidak ada dampak negatif pada janin. Selain itu, pemeriksaan rutin selama kehamilan, termasuk pemeriksaan fisik dan USG, penting untuk mendeteksi dini masalah kesehatan ibu maupun janin.⁵

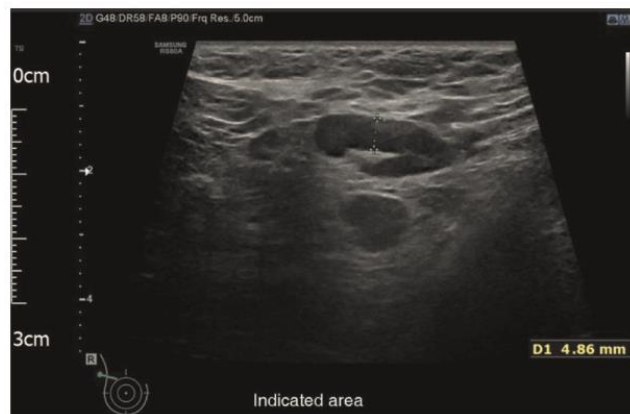METODE PENELITIAN

Jenis penelitian ini adalah analitik observasional dengan desain *case control* pada ibu hamil usia 23 minggu berusia 33 tahun dengan suspek limfadenopati pada aksilla kanan yang akan terdiagnosis dari radiologi ultrasonografi dan biopsi patologi anatomi.

HASIL DAN PEMBAHASAN

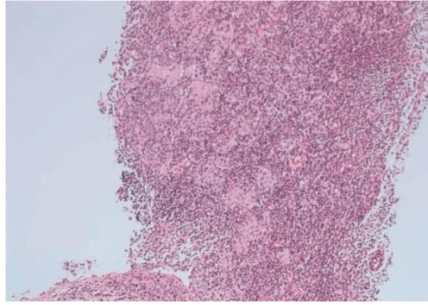
Laporan Kasus

Seorang wanita hamil 23 minggu berusia 33 tahun dirujuk ke rumah sakit ibu dan anak, dengan keluhan nyeri pada ketiak kanan sejak 10 minggu yang lalu disertai benjolan. Pasien tidak memiliki gejala sistemik. Pasien memiliki riwayat penyakit sebelumnya kanker payudara jinak bilateral dan riwayat keluarga kanker payudara pada nenek dari pihak ibu pada usia 40 tahun. Pemeriksaan klinis payudara kiri dan aksila normal. Payudara kanan menunjukkan area jaringan menebal tak tentu pada posisi jam dua dengan terkait limfadenopati aksila kanan tak tentu. Tidak ada limfadenopati lain yang teraba. USG payudaranya menunjukkan stroma payudara echogenic konsisten dengan kehamilan tetapi tidak ada kelainan fokal. Ultrasonografi aksila kanan mengungkapkan setidaknya dua kelenjar getah bening yang tampak abnormal dengan hila yang menebal hingga 5,8 mm (dinilai tidak pasti hingga mencurigakan keganasan U3/4, Gambar 1).¹

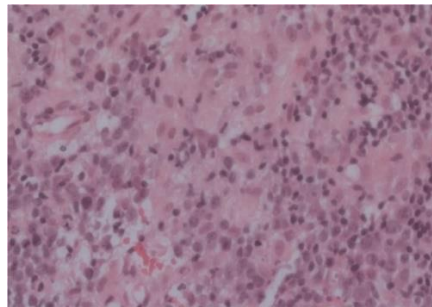


Gambar 1 : Ultrasonografi aksila kanan mengidentifikasi setidaknya dua kelenjar getah bening yang tampak abnormal dengan hila yang menebal hingga 5,8 mm. Ini dinilai U3/4 (tidak pasti hingga curiga keganasan).

Biopsi inti yang dipandu dari nodus aksila kanan diambil dan dikirim untuk pemeriksaan histologis. Pemeriksaan mikroskopis tidak menunjukkan bukti keganasan. Itu kelenjar getah bening menunjukkan folikel hiperplastik dengan kelompok histiosit epiteloid di dalam pusat germinal. Paracortex mengandung populasi sel campuran yang terdiri dari limfosit, plasma dan beberapa sel berinti, serta kumpulan kelompok histiosit epiteloid berwarna pucat (Gambar 2 dan 3). Gambaran imunohistokimia adalah limfadenopati reaktif jinak. Penampilan morfologi konsisten dengan limfadenopati reaktif akibat toksoplasmosis, yang dikonfirmasi dengan antibodi imunoglobulin M (IgM) positif pada tes darah.¹



Gambar 2 : Pewarnaan hematoksilin dan eosin dari biopsi inti kelenjar getah bening (pembesaran $\times 10$). Paracortex mengandung populasi sel campuran yang terdiri dari limfosit, plasma dan beberapa sel berinti. Agregat kelompok pewarnaan pucat dari histiosit epiteloid dapat dilihat.



Gambar 3 : Pewarnaan hematoksilin dan eosin dari biopsi inti kelenjar getah bening (pembesaran $\times 40$). Kelompok histiosit epiteloid hadir di dalam pusat germinal.

Saat ditanyai langsung, pasien tidak memiliki hewan peliharaan. Namun, dia secara teratur berkebun tanpa mengenakan sarung tangan dan dia sering melihat kucing tetangganya di kebunnya. Karena risiko penularan kongenital, wanita tersebut dirujuk ke pusat spesialis yang berpengalaman dalam penyakit menular. Pemindaian pertumbuhan janin semuanya normal dan investigasi invasif untuk infeksi janin ditolak. Pasien dimulai dengan pengobatan profilaksis dengan spiramisin dan kemudian beralih ke sulfadiazin/pirimetamin dan asam folinat untuk mencegah penularan vertikal toksoplasmosis. Pasien memiliki persalinan pervaginam normal pada 42 minggu dan semua penyelidikan postnatal bayi baru lahir normal.

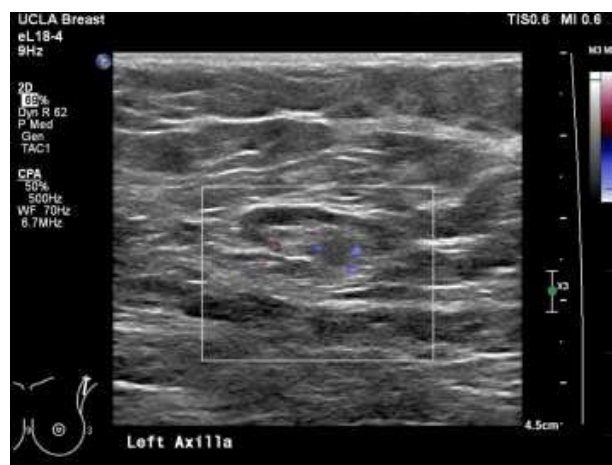Pembahasan

Limfadenopati adalah gejala penyakit yang ditandai dengan pembengkakan limfonodus (kelenjar getah bening). Pembesaran kelenjar getah bening (KGB) yang abnormal terjadi bila besar KGB diameternya lebih dari 10 mm.⁶ Secara klinis limfadenopati dapat dibedakan menjadi limfadenopati lokalisata dan limfadenopati generalisata. Limfadenopati lokalisata didefinisikan sebagai pembesaran KGB hanya pada satu region

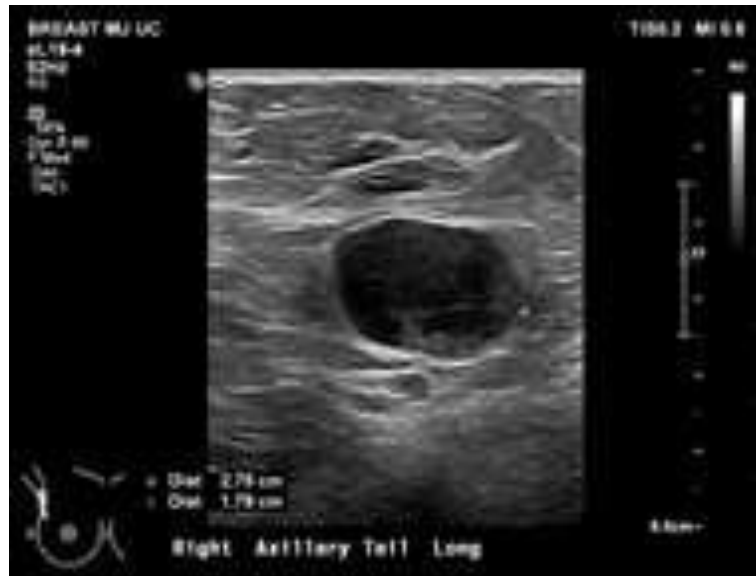saja, sedangkan limfadenopati generalisata apabila pembesaran KGB terjadi pada dua atau lebih region yang berjauhan dan simetris.^{6,7}

Limfadenopati didefinisikan sebagai kelainan dalam ukuran atau karakter dari KGB, dapat berasal dari infiltrasi sel-sel intrinsik KGB itu sendiri seperti limfosit, sel plasma, monosit dan histiosit atau karena infiltrasi sel-sel ekstrinsik (neutrofil) untuk mengatasi infeksi di KGB (limfadenitis) atau infiltrasi sel-sel ganas.^{7,8,9} Beberapa faktor risiko limfadenopati yang dipertimbangkan untuk kearah keganasan adalah usia lebih tua, terbatas tegas, terfiksir, durasi lebih dari dua minggu, dan lokasi supraklavikula.^{10,11} Pengetahuan tentang faktor risiko ini sangat penting untuk menentukan penatalaksanaan limfadenopati yang tidak jelas. Selain itu, riwayat paparan lengkap, gejala klinis yang ada, dan pemeriksaan fisik yang menyeluruh dapat menentukan apakah limfadenopati adalah jinak atau ganas. Limfadenopati yang tidak dapat dijelaskan tanpa tanda-tanda atau gejala penyakit serius atau keganasan dapat diamati selama satu bulan. Setelah itu pengujian tertentu atau biopsi harus dilakukan.^{12,13}

Sistem limfatik merupakan komponen kompleks dari sistem imun yang terlibat dalam penyaringan zat-zat dalam tubuh. Limfosit merupakan agen integral yang terlibat dalam pencarian protein target dan bergerak melalui kelenjar getah bening, yang tersebar di seluruh tubuh. Limfadenopati merupakan istilah yang merujuk pada pembengkakan kelenjar getah bening. Kelenjar getah bening merupakan kelenjar kecil yang bertanggung jawab untuk menyaring cairan dari sistem limfatik. Kelenjar ini terbagi menjadi beberapa bagian yang dikenal sebagai folikel, yang dibagi lagi menjadi zona B dan zona T, yang merupakan lokasi dasar pematangan limfosit.¹⁴



Gambaran 4 : Ultrasonografi menunjukkan kelenjar getah bening aksila kiri jinak dengan ketebalan kortikal kurang dari 3 mm dan hilum lemak yang terjaga.¹⁶



Gambaran 5 : Pembesaran kelenjar getah bening aksila kanan dengan hilangnya hilum lemak. Biopsi dianjurkan.¹⁷

Proliferasi limfosit yang tidak normal dapat disebabkan oleh peradangan, infeksi, atau keganasan, sehingga dokter harus melakukan anamnesis dan pemeriksaan fisik yang terperinci untuk mendeteksi limfadenopati. Saat memeriksa limfadenopati, seseorang harus memeriksa dengan cermat semua daerah anatomi yang relevan, termasuk daerah leher, supraklavikula, aksila, dan inguinal.¹⁴

Limfadenopati merupakan tanda umum dan dapat muncul untuk penilaian kapan saja, termasuk selama kehamilan. Diagnosis bandingnya yang luas meliputi penyebab inflamasi, infeksi, dan neoplastik. Diagnosis yang paling mengkhawatirkan adalah keganasan, yang sering kali mendominasi penilaian dan menutupi penyebab limfadenopati yang lebih jarang, termasuk yang pengobatannya berhasil dan sangat penting selama kehamilan.¹⁵

Limfadenopati merupakan tanda klinis umum di klinik rawat jalan bedah. Kekhawatiran akan keganasan biasanya mendominasi penilaian, tetapi diagnosis bandingnya yang luas membuatnya sangat sulit untuk mempertimbangkan penyebab yang lebih jarang seperti toksoplasmosis. Diagnosis yang tertunda dapat menyebabkan periode waktu kritis untuk intervensi terlewat, yang mengakibatkan komplikasi parah bagi janin dan neonatus.¹⁵

Sitologi aspirasi jarum halus (FNAC) diterima secara luas sebagai prosedur yang akurat, sensitif, spesifik, dan hemat biaya dalam diagnosis limfadenopati [1]. Biopsi dan intervensi bedah selama kehamilan mungkin tidak memungkinkan karena ada risiko persalinan prematur, akses yang buruk ke lesi, dan risiko anestesi pada janin.¹⁶

SIMPULAN

Limfadenopati atau pembesaran kelenjar getah bening merupakan salah satu gejala yang dapat terjadi pada ibu hamil yang terinfeksi toksoplasmosis. Kondisi ini terjadi akibat respons imun tubuh terhadap infeksi oleh *Toxoplasma gondii*. Meskipun limfadenopati sendiri bukan kondisi yang berbahaya, infeksi toksoplasmosis pada ibu hamil berpotensi menyebabkan komplikasi serius pada janin. Toksoplasmosis dapat menembus plasenta dan menyebabkan infeksi pada janin, yang berisiko menyebabkan kelainan perkembangan, keguguran, atau kelahiran prematur. Pemeriksaan USG (ultrasonografi) berperan penting dalam penilaian limfadenopati pada ibu hamil yang terinfeksi toksoplasmosis. USG memungkinkan visualisasi struktur dan ukuran kelenjar getah bening yang membesar, membantu mengonfirmasi keberadaan limfadenopati dan membedakannya dari kondisi lain yang mungkin menyebabkan pembesaran kelenjar getah bening.

DAFTAR PUSTAKA

- Maini R, Nagalli S. Limfadenopati. [Diperbarui 8 Agustus 2023]. Dalam: StatPearls [Internet]. Treasure Island (FL): StatPearls Publishing; 2024 Jan-. Tersedia dari:
- Mohseni S, Shojaiefard A, Khorgami Z, Alinejad S, Ghorbani A, Ghafouri A. Limfadenopati perifer: pendekatan dan alat diagnostik. *Iran J Med Sci*; 39 (2 Suppl):158-70.
- Ferrer R. Limfadenopati: diagnosis diferensial dan evaluasi. *Am Fam Physician*; 58 (6):1313-20.
- Knight PJ, Mulne AF, Vassy LE. Kapan biopsi kelenjar getah bening diindikasikan pada anak-anak dengan pembesaran kelenjar getah bening perifer? *Pediatrics*. 1982 Apr; 69 (4):391-6.
- Williamson HA. Limfadenopati dalam praktik keluarga: studi deskriptif terhadap 249 kasus. *J Fam Pract*. 1985 Mei; 20 (5):449-52
- Gatot, Djajadiman Prof. Dr. Sp.A(K). Pendekatan Diagnostik Limfadenopati pada Anak. 2013
- Ferrer, Robert. *Lymphadenopathy: Differential diagnosis and evaluation*. 1998.
- Lanzkowsky P. Lymphadenopathy and splenomegaly. In: *Manual of pediatric hematology and oncology*. 5th ed. London: Elsevier 2011;461-71.
- Kliegman RM, Jenson HB, Marcdante KJ, Behrman RE. Lymphadenopathy. In: *Nelson essentials of Pediatrics*. 5th ed. Philadelphia: Elsevier 2016;477-81.
- Reiter A, Ferrando AA. Malignant lymphomas and lymphadenopathies. In: *Oncology of infancy and childhood*. Philadelphia: Elsevier 2019; 417-88.

- Price, A. Sylvia. Patofisiologi. Penerbit Buku Kedokteran EGC. Jakarta:2007
- Soedarmo SSP, Garna H, Hadinegoro SRS, Satari HI. Buku Ajar Infeksi & Pediatri Tropis Edisi Kedua. Jakarta: Balai Penerbit IDAI. 2008
- Roberts KB, Tunnessen WW. Lymphadenopathy. In: Signs and Symptoms in Pediatrics. 3rd ed. Lippincott, Williams, and Wilkins; 1999:63-72
- Maini R, Nagalli S. Lymphadenopathy. 2023 Aug 8. In: StatPearls [Internet]. Treasure Island (FL): StatPearls Publishing; 2024 Jan-. PMID: 32644344.
- Jalilzadeh Afshari S, Saad Abdalla Al-Zawi A, Idaewor P, Chicken DW. Axillary lymphadenopathy in a pregnant woman: a case report. Ann R Coll Surg Engl. 2020 Sep;102(7):e167-e169. doi: 10.1308/rcsann.2020.0078. Epub 2020 Apr 29. PMID: 32347740; PMCID: PMC7450423.
- Das, B., & Basumatari, S. (2022). Incidence of tuberculosis in cervical lymphadenopathy. a clinico-epidemiological study. Int J Contemp Med Res, 4(6), 1254-1257.
- Chung, HL, Le-Petross, HT, & Leung, JW (2021). "Pembaruan Pencitraan untuk Manajemen Kelenjar Getah Bening Kanker Payudara." RadioGraphics , 2021 Sep-Okt;41(5):1283-1299. DOI: 10.1148/rg.2021210053 (Link bersifat eksternal) (Link terbuka di jendela baru).